

# Técnica artroscópica para correção da lesão de Bankart\*

EDUARDO DA FROTA CARRERA<sup>1</sup>, MARCO MARTINS AMATUZZI<sup>2</sup>

## RESUMO

Os autores descrevem técnica cirúrgica por via artroscópica para a reconstrução da lesão da cápsula articular e do lábio glenoidal na região anterior do ombro (lesão de Bankart). A técnica consiste em dar um ponto em formato de “U”, com auxílio de uma agulha reta, envolvendo toda a região lesada da cápsula articular e do lábio glenoidal, atravessando o colo da glenóide, da região anterior para a posterior do ombro. A cápsula articular e o lábio glenoidal são reinseridos sob tensão na borda anterior da glenóide, com fio inabsorvível. Foram operados 28 ombros, com seguimento que variou de nove meses a seis anos (média = 29,4 meses).

## SUMMARY

### *Arthroscopic approach for correction of Bankart lesion*

*The authors describe a surgical technique by arthroscopic approach, for the reconstruction of the articular capsule and glenoidal labrum lesion, in the anterior aspect of the shoulder (Bankart lesion). The technique consists of a suture in “U” shape, with a straight needle, involving all the articular capsule and glenoidal labrum lesion and passing through the glenoidal border, from the anterior to the posterior aspect of the shoulder. The articular capsule and the glenoidal labrum are fixed, under tension, in the anterior border of the glenoid, using a non-absorbable suture. Twenty-eight shoulders were operated on. Follow-up varied from nine months to six years (average of 29.4 months).*

## INTRODUÇÃO

As primeiras publicações referentes à artroscopia na articulação do ombro datam do final da década de 70 e início de 80<sup>(14)</sup>. Os primeiros trabalhos sobre a reconstrução de lesões

intra-articulares por via artroscópica, na instabilidade do ombro, surgem na década de 80.

Em nosso serviço, começamos em 1988 a operar ombros com instabilidade anterior por via artroscópica. Naquela época, iniciamos a reconstrução das lesões da cápsula articular e do lábio da glenóide (lesão de Bankart), através de um ponto com fio inabsorvível, laçando a cápsula e o lábio glenoidal na região anterior do ombro, reinserindo-os na borda da glenóide, sob tensão, com fixação na região posterior do ombro. Dessa forma, criamos uma técnica de reconstrução na qual não precisamos de materiais especiais, como agrafe<sup>(6)</sup>, “âncora” metálica<sup>(15)</sup>, pino biodegradável<sup>(1)</sup>, pinça para sutura<sup>(5,11)</sup> ou outros procedimentos mais complexos<sup>(5)</sup>.

Recentemente, as técnicas reconstrutivas por via artroscópica constituem importante indicação no tratamento das instabilidades e, em especial, na instabilidade anterior.

A finalidade deste trabalho, portanto, é a de apresentar técnica cirúrgica para correção da instabilidade anterior do ombro por via artroscópica.

## CASUÍSTICA

Foram operados 28 ombros com instabilidade anterior no período de setembro de 1988 a junho de 1993. Dos 28 prontuários correspondentes aos casos operados, 21 pertencem à Fundação Hospital Ítalo-Brasileiro Umberto I e sete, ao Hospital Anchieta.

A idade variou de 16 a 42 anos, com média de 25 anos e oito meses. Foram 20 pacientes do sexo masculino e oito do feminino. Dezesesseis operações foram realizadas do lado direito e 12 do esquerdo. Em 15 pacientes, ocorreram até cinco luxações antes da operação; em cinco pacientes, ocorreram de seis a dez luxações; e em seis pacientes, ocorreram mais de dez luxações. O tempo de seguimento mínimo foi de nove meses e o máximo de seis anos, com média de dois anos e quatro meses.

Todos os pacientes foram classificados segundo a direção da lesão em luxação anterior e segundo o mecanismo em luxação traumática<sup>(9)</sup>, apresentando portanto a lesão de Bankart.

## TÉCNICA CIRÚRGICA

\* Trab. realiz. no Grupo de Ombro e Cotov. do Hosp. Umberto I e no Hosp. Anchieta.

1. Doutor em Ortop. e Traumatol.

2. Prof. Assoc. da FMUSP e Diretor Clínico do IOT do HC-FMUSP, orientador.

A anestesia é geral, com intubação endotraqueal e infusão endovenosa. O doente é posicionado em decúbito lateral, com o ombro a ser operado para cima. O membro superior correspondente ao ombro a ser operado fica livre.

O artroscópio é introduzido por via posterior, em ponto situado 2cm inferiormente e 2cm medialmente à borda póste-ro-lateral do acrômio. Durante a introdução, o cirurgião assume a direção do processo coracóide na região anterior do ombro, conforme descrito por Carrera & col.<sup>(4)</sup>.

A irrigação é mantida contínua através de agulha de infusão, introduzida por via anterior próxima ao processo coracóide e lateralmente ao cabo longo do tendão do músculo bíceps braquial<sup>(2)</sup>. O líquido de infusão é soro fisiológico a 0,9% ou Ringer lactato.

Cria-se mais uma via de acesso para introdução do instrumental cirúrgico. O local desta via corresponde a um ponto na região anterior do ombro próximo ao processo coracóide e medialmente ao tendão do cabo longo do músculo bíceps braquial. O local é determinado através de visão direta pelo artroscópio. Aprofundando o mesmo e orientando-se pela visão do tendão do cabo longo do músculo bíceps braquial, o cirurgião prossegue em direção à cápsula articular anterior do ombro. Por transparência, a luz do artroscópio determina um ponto onde deverá ser feita incisão de 4mm na pele, por onde será introduzida cânula de 5mm de diâmetro, com válvula do tipo diafragma na sua luz, para evitar o refluxo do líquido intra-articular.

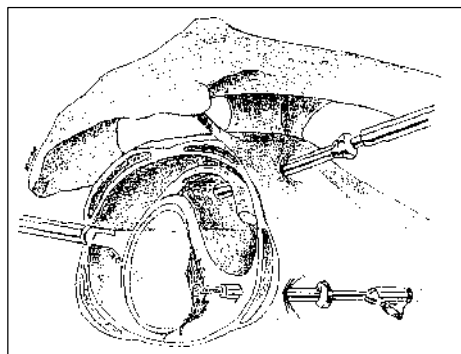
Confirmada a lesão intra-articular e determinada a sua extensão, com o auxílio de um gancho palpador, o cirurgião inicia sua correção<sup>(3)</sup>:

- ◆ Através da luz da cânula previamente introduzida por via anterior, penetra-se uma ponteira com lâmina para desbridamento de partes moles, que é acionada por equipamento motor denominado fresa (*shaver*);

- ◆ Faz-se o desbridamento dos tecidos lesados de formato irregular, assim como de fragmentos provenientes do lábio ou cápsula articular na região anterior da glenóide;

- ◆ Troca-se a ponteira da fresa por outra com características próprias para promover a fresagem da superfície óssea no colo da glenóide, correspondente à região da sua borda anterior. A fresagem é feita até tornar a superfície óssea cruenta;

- ◆ Introduz-se pela mesma via anterior, através da cânula, um fio de Kirschner (30cm x 2mm) com um orifício em uma das extremidades. O fio funcionará como uma agulha que transfixa o tecido desinserido da borda ântero-inferior da glenóide, previamente preparado. O local de punção desta agulha corresponde ao ponto de desinserção da cápsula e do lábio



**Fig. 1**  
Fresagem  
do colo  
da glenóide

glenoidal o mais inferior ou distal em relação à lesão;

- ◆ Em seguida, posiciona-se a agulha contra a borda ântero-inferior da glenóide, também previamente preparada, e em posição mais superior ou proximal em relação à cápsula articular que se pretende tensionar. Com o auxílio de um perfurador elétrico, perfura-se o colo da glenóide;

- ◆ Dessa forma, transpassa-se com a agulha a cápsula articular e o colo da glenóide, em direção à região posterior do ombro;

- ◆ Após a agulha ter transpassado todas as estruturas desde a região anterior até a posterior, inclusive a pele, o perfurador é desconectado da agulha;

- ◆ Pelo orifício na extremidade anterior da agulha onde estava conectado o perfurador, passa-se um fio de sutura que seja espesso, resistente e inabsorvível (usamos *Ethibond*® nº 5);

- ◆ A agulha é tracionada com um alicate em sua extremidade posterior. O fio de sutura, preso à agulha, é passado, através da cápsula anterior e do colo da glenóide, em direção à região posterior. Uma das pontas do fio de sutura fica reparada na região anterior do ombro e a outra sai pela região posterior;

- ◆ A agulha é introduzida novamente por via anterior através da cânula, transpassando a cápsula articular e o colo da glenóide, da região anterior para a posterior, utilizando-se perfurador elétrico. O local desta segunda perfuração na cápsula e no colo da glenóide corresponde ao limite superior ou proximal da lesão que será reparada e é variável;

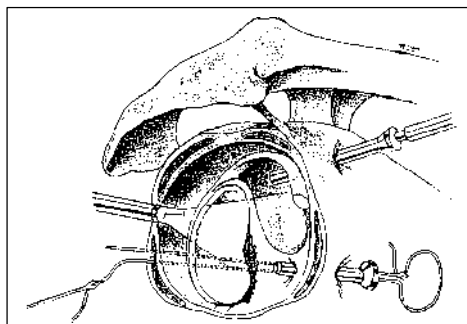
- ◆ Passa-se a outra extremidade do fio de sutura, que ficou reparado na região anterior do ombro, pelo orifício da agulha;

- ◆ Traciona-se novamente a agulha pela região posterior, com auxílio de alicate, até a passagem total desta extremidade do fio, que sai também pela região posterior;

- ◆ Neste momento, o cirurgião tem as duas extremidades do fio saindo por orifícios diferentes na região posterior do ombro e faz uma laçada em formato de “U”;

- ◆ Testado o posicionamento do fio e a tensão da cápsula

*Fig. 2 – Passagem da agulha pela cápsula articular, lábio e colo da glenóide, da região anterior para posterior*



articular contra a borda anterior da glenóide, com auxílio de um gancho palpador, o cirurgião dá o ponto na região posterior do ombro, sobre a pele, tendo-se o cuidado de protegê-la com compressas de gaze; sobre estas, apóia-se um tubo cilíndrico de material plástico esterilizável de 4mm de diâmetro e 30mm de comprimento. Neste momento, faz-se o nó, passando-se a laçada pela luz do tubo. Este ponto mantém, portanto, a tensão e o posicionamento;

- ◆ Faz-se a lavagem com soro fisiológico de toda a articulação e retira-se todo o instrumental;
- ◆ Mantém-se o membro superior imobilizado com enfaixamento toracobraquial.

### CUIDADOS PÓS-OPERATÓRIOS

Todos os doentes receberam alta hospitalar no primeiro dia pós-operatório.

O doente retorna no quinto dia para troca da imobilização toracobraquial e para reapertar o ponto na região posterior do ombro, se necessário.

No 14º dia, o ponto é retirado e o enfaixamento toracobraquial é refeito e mantido até completar 21 dias.

No 21º dia de pós-operatório, o membro operado fica livre e inicia-se programa de reabilitação específica, conforme proposto por Neer<sup>(10)</sup>.

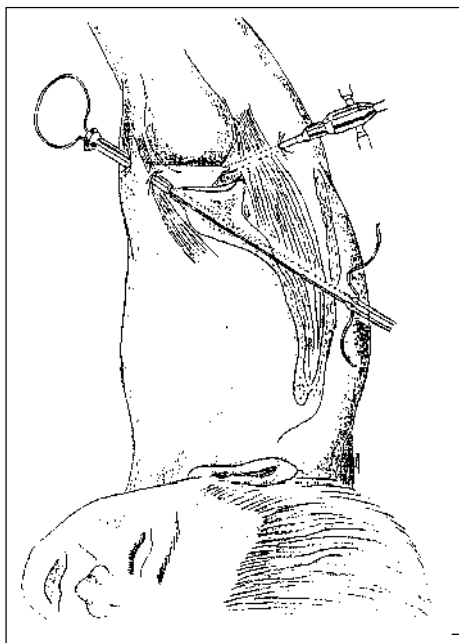
O retorno ao esporte é permitido após 90 dias da operação.

### COMPLICAÇÃO

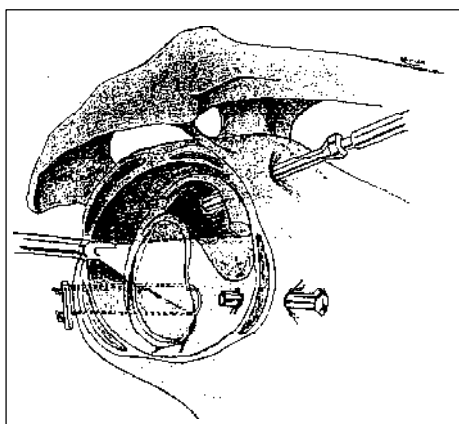
Em um caso tivemos dificuldade na execução correta da técnica proposta para a reparação da lesão, devido a pane na fonte geradora de luz durante o ato cirúrgico. O paciente luxou o ombro após dois meses de pós-operatório.

### CRITÉRIO DE AVALIAÇÃO

De acordo com Rowe & col.<sup>(13)</sup>, utilizamos um escore (de 0 a 100 pontos) para determinar os resultados como excelente (100 a 90 pontos), bom (89 a 75 pontos), regular (74 a 51



*Fig. 3 – Passagem da agulha da região anterior para a posterior do ombro*



*Fig. 4 – Ponto para fixação da cápsula articular e do lábio na borda da glenóide*

pontos) e mau (50 ou menos pontos).

### RESULTADOS

Dos 28 ombros operados, 16 (57,5%) foram considerados excelentes, oito (28,5%) bons, um (3,5%) regular e três (10,5%) maus.

Os resultados regular e mau, nestes casos, foram relacionados à manifestação de instabilidade no ombro operado. Dos quatro pacientes, três (75%) manifestaram algum tipo de instabilidade em até 12 meses de evolução e um (25%) apresentou luxação após um ano e seis meses. Somente dois (7%) ombros necessitaram nova correção cirúrgica via aberta.

### DISCUSSÃO

O tratamento por via artroscópica das instabilidades do ombro assume lugar importante entre as técnicas utilizadas para tratar esta articulação.

Foi devido às dificuldades encontradas para executar determinadas técnicas mais sofisticadas, por via artroscópica, que desenvolvemos um método simples para reparar a lesão causadora da instabilidade anterior (lesão de Bankart).

Começamos a operar os primeiros casos em 1988, quando já conhecíamos algumas técnicas que utilizavam agrafes e pontos múltiplos na borda anterior da glenóide. Naquela ocasião, tínhamos algumas dificuldades em adquirir esse material e o respectivo instrumental para a reparação. Assim, corrigíamos a lesão com um ponto em formato de “U”, com fio inabsorvível, o que na nossa opinião simplificou muito o procedimento. Precisávamos somente de uma agulha reta longa, que facilmente se obtém com a perfuração de uma das extremidades de um fio de Kirschner. Em 1990, Altcheck & col. descreveram técnica semelhante<sup>(1)</sup>.

Os resultados obtidos com esta técnica são animadores se observarmos que os casos considerados excelentes e bons somam 24 (86%). O fator mais importante que interferiu nos resultados foi a estabilidade. Em dois casos, houve episódio de subluxação e ambos evoluíram bem; nos outros dois, houve luxação, tendo sido reoperados por via aberta. Os movimentos do ombro não sofreram alterações importantes, pois as estruturas que poderiam influir na mobilidade e na função são preservadas durante a cirurgia.

A indicação deste método é para os casos classificados como instabilidade anterior e traumática, pois é importante que haja a lesão de Bankart para que esta seja corrigida. Sabemos que o complexo capsulolabial é da maior importância para a estabilidade do ombro<sup>(8,12)</sup> e deve ser sempre reparado.

Os doentes receberam alta hospitalar no primeiro dia de pós-operatório. Devemos destacar que a maioria deles tem condições de sair do hospital após a recuperação anestésica, ou seja, no mesmo dia da cirurgia<sup>(7)</sup>.

A única complicação considerada diz respeito à falha do equipamento cirúrgico e não à técnica utilizada propriamente dita.

Podemos concluir, portanto, que o método permite reconstrução precisa da lesão da cápsula articular e do lábio glenoidal, com baixa morbidade e pouca complicação.

## AGRADECIMENTO

Ao Dr. Edgard dos Santos Pereira, Chefe do Departamento de

Ortopedia e Traumatologia da Fundação Hospital Ítalo-Brasileiro Umberto I, pelo apoio à execução do trabalho.

## REFERÊNCIAS

1. Altcheck, D.W., Warren, R.F. & Skyhar, M.J.: “Shoulder arthroscopy”, in Rockwood, C.A. & Matsen, F.A. (eds.): *The shoulder*, Philadelphia, W.B. Saunders, 1990. p. 258-276.
2. Andrews, J.R., Carson, W.G. & Ortega, K.: Arthroscopy of the shoulder: technique and normal anatomy. *Am J Sports Med* 12: 1-4, 1984.
3. Carrera, E.F.: *Técnica artroscópica para o tratamento da instabilidade anterior do ombro*, Tese de doutorado, Fac. de Med. da Univ. de São Paulo, São Paulo, 1994. 61p.
4. Carrera, E.F., Ferreira Filho, A.A. & Pereira, E.S.: Artroscopia do ombro. Técnica. *Rev Bras Ortop* 26: 45-47, 1991.
5. Caspari, R.B., Savoie, F.H. & Myers, J.F.: “Arthroscopic reconstruction of anterior shoulder instability”, in Post, M., Morrey, B.F. & Hawkins, R.J. (eds.): *Surgery of the shoulder*, St. Louis, Mosby Year Book, 1990. p. 117-120.
6. Detrisac, D.A. & Johnson, L.L.: Arthroscopic shoulder capsulorrhaphy using metal staples. *Orthop Clin North Am* 24: 71-88, 1993.
7. Green, M.R. & Christensen, K.P.: Arthroscopic versus open Bankart procedures: a comparison of early morbidity and complications. *Arthroscopy* 9: 371-374, 1993.
8. Habermeyer, P., Schuller, U. & Wiedemann, E.: The intra-articular pressure of the shoulder: an experimental study on the role of the glenoid labrum in stabilizing the joint. *Arthroscopy* 8: 166-172, 1992.
9. Matsen, F.A., Thomas, S.C. & Rockwood, C.A.: “Anterior glenohumeral instability”, in Rockwood, C.A. & Matsen, F.A. (eds.): *The shoulder*, Philadelphia, W.B. Saunders, 1990. p. 526-569.
10. Neer, C.S.: “Anatomy of shoulder reconstruction”, in: \_\_\_\_\_ (ed.): *Shoulder reconstruction*, Philadelphia, W.B. Saunders, 1990. p. 1-35; p. 487-543.
11. Nicoletti, S.J.: Luxação recidivante anterior traumática do ombro: reparação cirúrgica por via artroscópica. Comunicação preliminar. *Rev Bras Ortop* 27: 681-685, 1992.
12. O’Brien, S.J., Neves, M.C., Arnoczky, S.P., Rozbruch, S.R., Dicarlo, E.F., Warren, R.F., Schwartz, R. & Wickiewicz, T.L.: The anatomy and histology of the inferior glenohumeral ligament complex of the shoulder. *Am J Sports Med* 18: 449-456, 1990.
13. Rowe, C.R., Patel, D. & Southmayd, W.W.: The Bankart procedure. *J Bone Joint Surg [Am]* 60: 1-16, 1978.
14. Strafford, B.B. & Del Pizzo, W.: A historical review of shoulder arthroscopy. *Orthop Clin North Am* 24: 1-4, 1993.
15. Wolf, E.M.: Arthroscopic capsulolabral repair using suture anchors. *Orthop Clin North Am* 24: 59-69, 1993.